

Intraoperative Assessment of Breast Lymph Nodes using Cancer Diagnostic Probe in Impedimetric Mode

Nahid Raei¹, Mohammad Abdollahad², Ahmad Kaviani³✉

¹Department of Surgery, Tehran University of Medical Sciences, Tehran, Iran

²Nano Bioelectronics Devices Lab, Cancer Electronics Research Group, School of Electrical and Computer Engineering, Faculty of Engineering, University of Tehran, Iran

³Department of Surgical Oncology, University of Montreal, Montreal, Canada

Received: 2025/02/19
Accepted: 2025/07/09

*Corresponding Author:
akaviani@archbreastcancer.com

Ethics Approval:
Not applicable

Axillary lymph node dissection (ALND) was a standard component of breast cancer surgery for decades until the 1990s, when sentinel lymph node biopsy (SLNB) emerged as a less invasive and more precise alternative. SLNB revolutionized axillary staging by reducing complications and unnecessary dissections. Today, it is the preferred method in most breast cancer surgeries, rendering ALND nearly obsolete in many clinical scenarios (1). Initially, intraoperative assessment of sentinel lymph nodes was pivotal in determining the need for immediate ALND. This reduced the need for reoperations in patients with positive nodes. However, as the role of ALND declined, so did the emphasis on intraoperative node evaluation (2). Currently, ALND is reserved for select cases, such as clinically node-positive patients receiving neoadjuvant chemotherapy (NAC) (3) or luminal breast cancer patients with three or more involved nodes. In patients with only one or two positive nodes, ALND is generally avoided, and radiation therapy is often employed. However, current diagnostic techniques sometimes struggle to accurately quantify involved nodes, especially in cases involving small or confluent metastases (4). With the increased use of NAC, particularly in countries where patients present at more advanced stages, accurate lymph node evaluation remains essential. Traditional intraoperative diagnostic techniques, such as frozen section (FS) and touch preparation, although generally effective in luminal ductal carcinoma, have limited value post-NAC and in invasive lobular carcinoma (ILC). Moreover, FS prolongs surgery by 45 minutes to an hour, thereby increasing anesthesia duration and straining hospital resources (5). Thus, a critical clinical gap remains: current intraoperative methods are time-intensive, exhibit reduced sensitivity in post-NAC and ILC patients, and may be impractical in resource-limited settings.



To address these limitations, researchers at Tehran University of Medical Sciences and Shahid Beheshti University, Iran, developed a novel real-time diagnostic probe using electrical impedance spectroscopy. This device, known as the Cancer Diagnostic Probe (CDP), enables rapid, intraoperative assessment of lymph node status (6). This study aimed to evaluate whether the CDP provides accurate real-time intraoperative lymph node assessment in post-NAC and ILC patients, with the hypothesis that it would demonstrate comparable diagnostic accuracy to histopathology, the current gold standard for lymph node assessment.

This prospective single-center diagnostic study involved 282 lymph nodes excised during breast cancer surgery. Nodes were selected intraoperatively according to clinical and surgical criteria, and all CDP assessments were performed blinded to pathology. Final histopathology served as the reference standard for comparison.

The CDP operates through impedance measurements based on three key metrics:

- Z1kHz: Reflects low-frequency impedance related to the extracellular matrix, which typically decreases with malignant transformation.
- Impedance Phase Slope (IPS): A high-frequency parameter associated with cell membranes and intracellular components, which increases in malignant nodes.
- Y'n: A fibrosis-related parameter introduced to improve discrimination in post-chemotherapy nodes where fibrosis may mimic malignancy.

Cancer alters the physical and metabolic properties of lymph node tissue, with malignant cells exhibiting increased nuclear-to-cytoplasmic ratios, denser packing, and greater membrane permeability. These changes significantly impact impedance, allowing for the differentiation between normal and cancerous tissue (7). Additionally, tumor cells metastasizing to lymph nodes undergo metabolic reprogramming, shifting from glycolysis at the primary site to fatty acid oxidation in lymph nodes. This adaptation, driven by interactions with bile acids and activation of the Yes Associated Protein pathway (via vitamin D receptors), alters the tissue's dielectric properties. As a result, the nodes involved display lower Z1kHz and higher IPS values than healthy nodes. In a study

involving 282 lymph nodes, the CDP demonstrated 92% sensitivity and 95% specificity overall, as determined by ROC analysis (95% confidence intervals are provided in the full manuscript). In post-NAC nodes (n=90), the sensitivity and specificity were both 95%. In cases of ILC (n=27), the CDP achieved 89% sensitivity and 100% specificity.

Notably, the device provides results in under 20 seconds and displays node scoring in real-time, significantly reducing intraoperative wait times. The CDP (also known in the literature as an Electrical Lymph Node Scanner, ELS) characterizes tissue by detecting lipidic, fibrotic, histiocytic, and tumoral properties. For consistency, "CDP" was used throughout this study. It offers a faster, less resource-intensive alternative to traditional histopathological methods. In parallel, other novel diagnostic techniques, including amplification assays, molecular imaging, and optical methods, are also under development. However, many of these are either time-consuming or lack real-time applicability. While comparative studies are necessary, the CDP appears promising due to its speed, ease of use, and performance in post-NAC and ILC cases.

Nonetheless, the CDP has certain limitations. It requires direct contact with the lymph node, and fibrosis can still affect its accuracy. This may result in occasional false positives or negatives, which can affect intraoperative decision-making. Furthermore, as this was a single-center study, external validity remains limited. Larger multicenter trials and direct comparison with One-Step Nucleic Acid Amplification and optical methods are required. This study was conducted under institutional review board approval, with informed patient consent obtained. The CDP device complies with applicable medical device safety standards (CE-certified).

In conclusion, although intraoperative lymph node assessment has declined in importance with reduced indications for ALND2, the rise of NAC and complex pathological cases maintains its relevance (8). The CDP offers a promising, real-time solution that could reshape intraoperative lymph node evaluation. With further validation, it has the potential to complement or even replace traditional methods in various clinical settings.

References

1. Nieweg OE, Uren RF, Thompson JF. The history of sentinel lymph node biopsy. *Cancer J.* 2015;21(1):3-6. doi: 10.1097/PPO.0000000000000091.
2. Ortega Expósito C, Falo C, Pernas S, Pérez Carton S, Gil Gil M, Ortega R, et al. The effect of omitting axillary dissection and the impact of radiotherapy on patients with breast cancer sentinel node macrometastases: a cohort study following the ACOSOG Z0011 and AMAROS trials. *Breast Cancer Res Treat.* 2021;189(1):111-20. doi: 10.1007/s10549-021-06274-9.
3. Peterko A, Avirović M, Valković Zujčić P, Grebić D, Juranić D, Lovasić F. The Type of Surgical Axillary Staging Following Neoadjuvant Systemic Treatment Has No Impact on Breast Cancer Patients' Oncological Outcomes : SLNB; safe staging post-NA setting. *Arch Breast Cancer.* 2023;10(4):377-8. doi: 10.32768/abc.2023104377-387.
4. Barbieri E, Gentile D, Bottini A, Sagona A, Gatzemeier W, Losurdo A, et al. Neo-Adjuvant Chemotherapy in Luminal, Node Positive Breast Cancer: Characteristics, Treatment and Oncological Outcomes: A Single Center's Experience. *Eur J Breast Health.* 2021;17(4):356-62. doi: 10.4274/ejbh.galenos.2021.2021-4-8.
5. Banerjee SM, El-Sheikh S, Keshtgar MRS. Intra-Operative Assessment of Sentinel Lymph Nodes in Breast Cancer. *Arch Breast Cancer.* 2014;1(2):44-52. doi: 10.19187/abc.20141244-52.
6. Abdolahad M, Kaviani A. Real-time Detection of Cellular Metabolism: a New Trend for Intra-Operative Diagnosis of Cavity Margins: Intraoperative CDP. *Arch Breast Cancer.* 2022;10(1):1-3. doi: 10.32768/abc.20231011-3.
7. Garcia-Etienne CA, Ferrari A, Della Valle A, Lucioni M, Ferraris E, Di Giulio G, et al. Management of the axilla in patients with breast cancer and positive sentinel lymph node biopsy: An evidence-based update in a European breast center. *Eur J Surg Oncol.* 2020;46(1):15-23. doi: 10.1016/j.ejso.2019.08.013.
8. Mathelin C, Lodi M. Narrative review of sentinel lymph node biopsy in breast cancer: a technique in constant evolution with still numerous unresolved questions. *Chin Clin Oncol.* 2021;10(2):20. doi: 10.21037/cco-20-207.

بررسی حین عمل جراحی غدد لنفاوی پستان با استفاده از CDP در مود ایمپدیمتریک

ناهید راعی^۱، محمد عبدالاحد^۲، احمد کاویانی^۳

^۱دانشگاه علوم پزشکی تهران، تهران، ایران

^۲آزمایشگاه ابزار نانوبیوالکترونیک، گروه تحقیقاتی کانسر الکترونیک، دانشکده ی برق و مهندسی

کامپیوتر، دانشکده مهندسی، دانشگاه تهران، تهران، ایران

^۳بخش جراحی سرطان، دانشگاه مونترال، مونترال، کانادا

دیسکسیون لنف نودهای آگزیلاری (ALND) تا قبل از دهه‌ی ۹۰ میلادی، به مدت طولانی نقش مهمی در جراحی سرطان پستان (BCS) نقش ایفا کرده است. در دهه‌ی ۹۰ میلادی، روش بیوپسی از غدد لنفاوی نگهبان (SLNB) معرفی شد که به زودی جایگزین دیسکسیون وسیع عقده‌های لنفاوی شد و این محدود کردن جراحی‌های وسیع‌تر همراه با کاهش عوارض جراحی‌های وسیع شد (۲،۱). به طوری که در طی دهه‌های اخیر، در جراحی بیشتر بیماران سرطان پستان، SLNB جایگزین ALND شده و در بسیاری موارد، دیسکسیون عقده‌های لنفی زیربغل، درمان قابل قبولی نیست (۳،۲).

در طی دو دهه‌ی بعد از معرفی SLNB، بررسی حین عمل جراحی غدد لنفاوی نگهبان به جراحان کمک می‌کرد تا بتوانند در صورت درگیر بودن عقده‌های لنفی نگهبان، جراحی دیسکسیون کامل عقده‌های لنفی زیر بغل را نیز انجام دهند و ریسک عمل دوباره در بیماران دارای لنف نود مثبت را کاهش دهند. بعد از چند سال اما، این بررسی‌های حین عمل، با توجه به کاهش اندیکاسیون‌های ALND در هر دو عمل حفظ پستان و ماستکتومی، بخش عمده‌ای از اهمیت خود را از دست داد (۴-۷).

در حال حاضر ALND هنوز در گروه‌های کوچکی از بیماران سرطان پستان انجام می‌شود، مانند بیمارانی که بعد از دریافت شیمی‌درمانی نئوادجوانت، هنوز لنف نود درگیر دارند (۹،۸). علاوه بر این بیماران دارای سرطان پستان لومینال که تعداد ۳ یا بیشتر لنف نود مثبت دارند نیز کاندید ALND هستند (۱۰-۱۴).

افزایش مواردی که بیماران کاندید نئوادجوانت کموتراپی هستند، خصوصاً در کشورهایی که این بیماری در مرحله‌ی پیشرفته‌تری کشف می‌شود، باعث می‌شود تا میزان بالاتری از لنف نود مثبت بعد از نئوادجوانت کموتراپی که نیاز به دیسکسیون عقده‌ای لنفی داشته باشند وجود داشته باشد و به همین دلیل، بررسی لنف نودها حین عمل اهمیت اپیدمیولوژیک خود را در این گروه از بیماران حفظ کرده است (۸).

بررسی غدد لنفاوی حین عمل به‌طور معمول با فروزن سکشن و تاچ پرپ انجام می‌شود (۱۵،۱۴). هر دوی این روش برخلاف دقت قابل قبولشان در بیماران دارای سرطان پستان لومینال داکتال (۱۰)، در موارد پس از نئوادجوانت کموتراپی و لوبولار کارسینوما دقت پایین‌تری دارند (۱۷-۱۵). علاوه بر این، تهیه‌ی فروزن سکشن از سه لنف نود به‌طور متوسط حدوداً ۴۵ دقیقه تا ۱ ساعت به زمان عمل اضافه می‌کند و این باعث از دست رفتن منابع، طولانی شدن مدت بیهوشی و افزایش ریسک عوارض، هدر رفتن زمان جراحی‌ها و اتاق عمل و در نتیجه طولانی‌تر شدن لیست بیماران در حال انتظار می‌شود (۱۸).

تاریخ ارسال: ۱۴۰۳/۱۲/۰۱

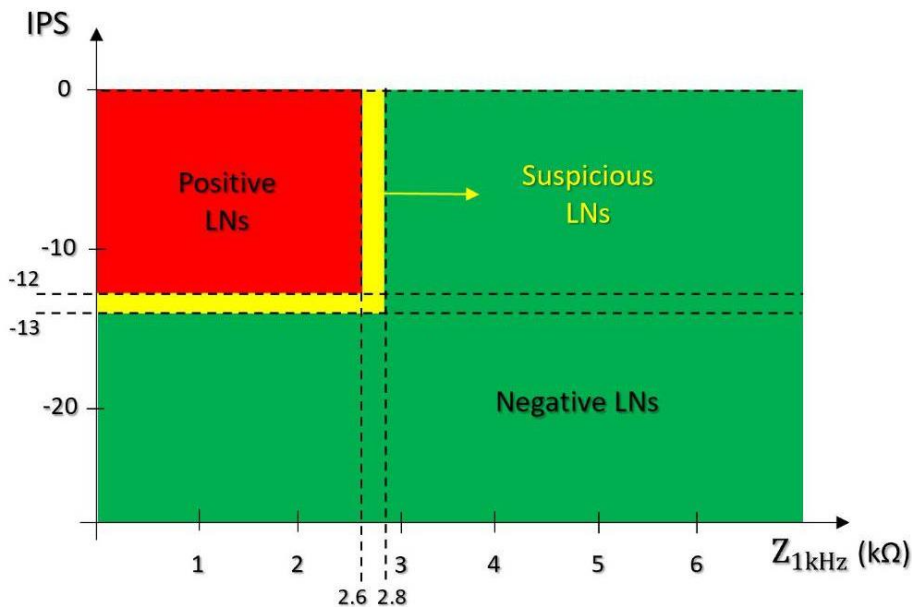
تاریخ پذیرش: ۱۴۰۴/۰۴/۱۸

نویسنده مسئول:

akaviani@archbreastcancer.com

همچنین، بعضی از تحقیقات نشان داده‌اند که سلول‌های سرطانی که به لنف نودها ورود می‌کنند، دستخوش تغییراتی در برنامه‌ی متابولیک می‌شوند تا با محیط لنف نود سازگاری پیدا کنند. این پدیده به صورت تغییر در متابولیسم سلول سرطانی از گلیکولیز-هیپوکسی در محل اولیه‌ی تومور به اکسیداسیون اسیدچرب در غدد لنفاوی درگیر رخ می‌دهد (۱۷). این به این معناست که سلول سرطانی در غدد لنفاوی درگیر، از چربی حاضر در محیط لنف نود به عنوان سوخت استفاده می‌کند. در واقع، اسیدهای صفراوی اشباع شده از طریق گیرنده‌های ویتامین D (VDR) عمل کرده و پروتئین *yes-associated* (YAP) را در لنف نود فعال می‌کند. YAP یک افکتور اصلی هیپوتالاموس است که مسیر تقسیم سلولی و رگولاتور آپوپتوز را سیگنال دهی می‌کند. YAP ها شیفت متابولیک سلول‌های سرطانی به اکسیداسیون اسیدچرب به جای گلوکز، فرآیند اصلی ساخت ATP را ساماندهی می‌کنند (۲۰-۲۳). کاهش لیپید یک پارامتر بسیار قابل تشخیص با استفاده از امپدانس می‌باشد که هم روی اندازه و هم فاز امپدانس تأثیر می‌گذارد. از این رو، هم Z_{1kHz} و هم IPS در لنف نودهای درگیر، دارای مقدار پایین‌تر و بالاتری در مقایسه با لنف نودهای سالم می‌باشند (شکل ۱).

در این مقاله، خلاصه‌ای از میزان دقت پروب *real-time* جدید برای تشخیص درگیری لنف نودها در بیماران سرطان پستان حین عمل جراحی ارائه می‌شود. محققان در دانشگاه تهران، دانشگاه علوم پزشکی تهران و دانشگاه علوم پزشکی شهید بهشتی، یک سوزن هوشمند الکتروشیمیایی را ابداع کردند که براساس اندازه‌گیری امپدانس لنف نودها توسط دو شاخص به نام های Z_{1kHz} (اندازه‌ی امپدانس در فرکانس = ۱ کیلوهرتز) و IPS (*Impedance Phase Slope*) در فرکانس های متغیر بین ۱۰۰ کیلوهرتز) کار می‌کند (۱۹). Z_{1kHz} یک شاخص کم فرکانس است که ویژگی دی‌الکتریک بافت را به خصوص در ماتریکس خارج سلولی (ECM)، نشان می‌دهد. این در حالی است که IPS یک پارامتر فرکانس بالاست که مرتبط با غشاء سلولی و اجزاء داخل سلولی می‌باشد. بنابراین، تغییرات فیزیکی یا متابولیک که در سلول‌های سرطانی رخ می‌دهند (مانند اندازه‌ی بزرگتر هسته به سیتوپلاسم، تراکم بیشتر داخل سلولی، نفوذپذیری بیشتر غشاء، و غیره)، که کاملاً متفاوت از سلول‌های طبیعی است، و این باعث می‌شود که بتوان با ارزیابی این تفاوت، گرفتاری و یا عدم گرفتاری عقده‌های لنفی را در بررسی حین عمل مشخص کرد.



شکل ۱: طبقه‌بندی کرایتریایها برای لنف نودها در بیمارانی که نئوادجوانت کموتراپی نشده‌اند. (19)

Fig 1: Classification of criteria for lymph nodes in patients who have not received neoadjuvant chemotherapy.

کاملاً قابل قبول این پروف در تشخیص گرفتاری عقده‌های لنفی بعد از شیمی درمانی نئوادجوانت، زمان مورد نیاز برای این عمل در یک لنف نود Sentinel کمتر از ۲۰ ثانیه است. (۱۹-۲۴).

در ارزیابی حین عمل غدد لنفاوی نگهبان در بیماران مبتلا به سرطان پستان، روش‌های سنتی مانند فروزن سکشن و تاج پرپ اگرچه دقت قابل قبولی دارند، ولی در بیماران پس از شیمی‌درمانی نئوادجوانت یا با کارسینوم لوبولار دقت کمتری نشان می‌دهند، ضمن اینکه به‌طور متوسط تا یک ساعت زمان عمل را افزایش می‌دهند (۱۵، ۱۶، ۱۸). به همین دلیل، در سال‌های اخیر روش‌های نوینی مانند *amplification assays*، تصویربرداری مولکولی و اسپکتروسکوپی امیدانس الکتریکی توسعه یافته‌اند که هدف آن‌ها افزایش سرعت و دقت تشخیص حین عمل است (۱۷-۱۹).

در این میان، پروب تشخیصی CDP، با زمان پاسخگویی زیر ۲۰ ثانیه و حساسیت و ویژگی بالای ۹۰٪ حتی در شرایط پیچیده پس از نئوادجوانت، عملکرد قابل توجهی داشته است (۱۹). با این حال، این روش نیز محدودیت‌هایی دارد؛ از جمله، تأثیرپذیری از تغییرات بافتی ناشی از فیبروز و نیاز به تماس مستقیم با لنف نود. همچنین، اکثر داده‌های موجود از مراکز خاص با حجم نمونه‌ی محدود به‌دست آمده‌اند و کارایی گسترده بالینی آن نیازمند بررسی‌های تطبیقی بیشتر با روش‌هایی مانند OSNA یا One-Step Nucleic Acid Amplification تصویربرداری نوری در محیط‌های مختلف بالینی است (۱۸-۲۰).

به عنوان نتیجه‌گیری، نویسندگان این مقاله، استفاده از این پروب را در ارزیابی‌های حین عمل بررسی عقده‌های لنفی، در کنار سایر روش‌های درمانی جاری، قابل توصیه می‌دانند.

References

1. Nieweg OE, Uren RF, Thompson JF. The history of sentinel lymph node biopsy. *Cancer J*. 2015;21(1):3-6. doi: 10.1097/PPO.0000000000000091.
2. Ortega Expósito C, Falo C, Pernas S, Pérez Carton S, Gil Gil M, Ortega R, et al. The effect of omitting axillary dissection and the impact of radiotherapy on patients with breast cancer sentinel node macrometastases: a cohort study following

این در صورتی است که تشخیص *impedimetric* در لنف نود کموتراپی شده بعلت فیبروز و کوچک شدن بافت در اثر کموتراپی که باعث تغییر پترن هیستولوژی لنف نودها شده، کاملاً متفاوت است. فیبروز باعث کاهش نسبت چربی در بافت لنف نود شده و در لنف نودهای کموتراپی شده، باعث نزدیک شدن شاخص‌های *impedimetric* به معیار مثبت در لنف نودهایی که نئوادجوانت نشده‌اند، می‌شود. بنابراین، شاخص *impedimetric* دیگری (Y_n') معرفی شده است که میزان فیبروز در لنف نود را مشخص می‌کند (۱۹).

این پروب حساسیت بسیار خوبی در تشخیص درگیری لنف نودها حین عمل جراحی نشان داده است، در حدی که در بررسی‌های به‌عمل آمده توسط گروه محققین ابداع کننده‌ی این پروب، میزان حساسیت ۹۲٪ و ویژگی ۹۵٪ در بررسی ۲۸۲ لنف نود به دست آمده است. حتی در موارد پس از نئوادجوانت کموتراپی نیز نتایج تغییر زیادی نکرده است (۹۵٪ حساسیت و ۹۵٪ ویژگی برای ۹۰ لنف نود که تحت نئوادجوانت کموتراپی قرار گرفته بودند). حساسیت و ویژگی در لنف نودهای ۲۷ مورد از ۲۸۲ مورد که کارسینوم لوبولار مهاجم داشتند، به ترتیب ۸۹ و ۱۰۰ درصد بوده است.

علاوه بر این، *Scoring* لنف نودها به‌صورت همزمان قابل پخش در مانیتور می‌باشد که به‌طور قابل توجهی از زمان انتظار برای جوابدهی می‌کاهد.

این پروب تشخیصی کانسر (Cancer Diagnostic Probe) در مورد لنف نود که به‌عنوان یک اسکندر الکتریکی لنف نود (ELS) عمل می‌کند، حضور سلول‌های بدخیم در لنف نودها را به‌صورت همزمان با ردیابی شاخصه‌ی دی الکتریک بافت‌های لیپیدی، فیبروتیک، هیستوسیتیک و سرطانی در غدد لنفاوی تشخیص می‌دهد. علی‌رغم دقت

the ACOSOG Z0011 and AMAROS trials. *Breast Cancer Res Treat*. 2021;189(1):111-20. doi: 10.1007/s10549-021-06274-9.

3. Peterko A, Avirović M, Valković Zujic P, Grebić D, Juranić D, Lovasić F. The Type of Surgical Axillary Staging Following Neoadjuvant Systemic Treatment Has No Impact on Breast Cancer Patients' Oncological Outcomes : SLNB; safe staging post-NA setting. *Arch Breast Cancer*.

- 2023;10(4):377-8. doi: 10.32768/abc.2023104377-387.
4. Barbieri E, Gentile D, Bottini A, Sagona A, Gatzemeier W, Losurdo A, et al. Neo-Adjuvant Chemotherapy in Luminal, Node Positive Breast Cancer: Characteristics, Treatment and Oncological Outcomes: A Single Center's Experience. *Eur J Breast Health*. 2021;17(4):356-62. doi: 10.4274/ejbh.galenos.2021.2021-4-8.
 5. Banerjee SM, El-Sheikh S, Keshtgar MRS. Intra-Operative Assessment of Sentinel Lymph Nodes in Breast Cancer. *Arch Breast Cancer*. 2014;1(2):44-52. doi: 10.19187/abc.20141244-52.
 6. Abdolahad M, Kaviani A. Real-time Detection of Cellular Metabolism: a New Trend for Intra-Operative Diagnosis of Cavity Margins: Intraoperative CDP. *Arch Breast Cancer*. 2022;10(1):1-3. doi: 10.32768/abc.20231011-3.
 7. Garcia-Etienne CA, Ferrari A, Della Valle A, Lucioni M, Ferraris E, Di Giulio G, et al. Management of the axilla in patients with breast cancer and positive sentinel lymph node biopsy: An evidence-based update in a European breast center. *Eur J Surg Oncol*. 2020;46(1):15-23. doi: 10.1016/j.ejso.2019.08.013.
 8. Mathelin C, Lodi M. Narrative review of sentinel lymph node biopsy in breast cancer: a technique in constant evolution with still numerous unresolved questions. *Chin Clin Oncol*. 2021;10(2):20. doi: 10.21037/cco-20-207.